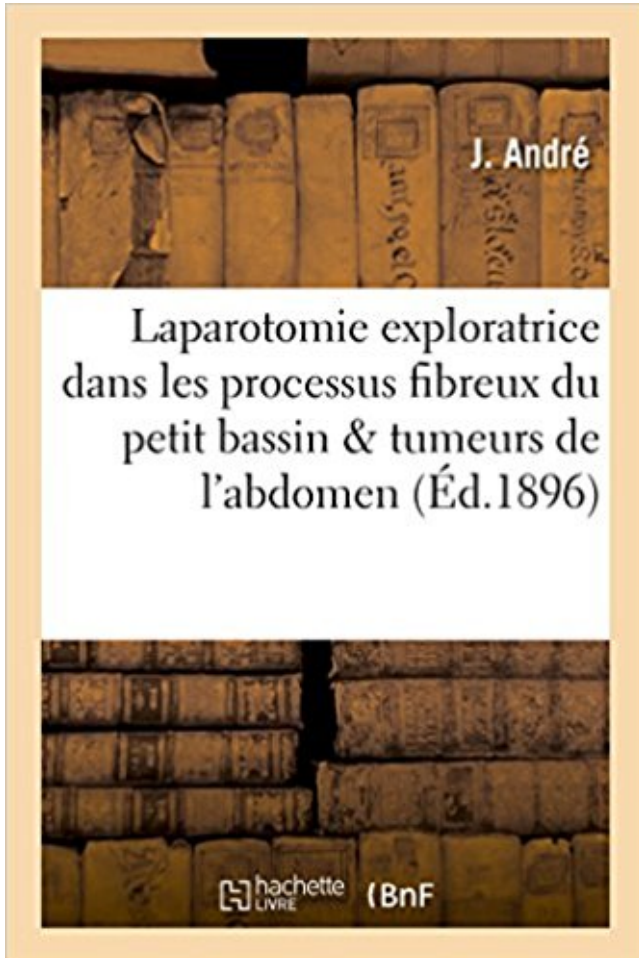


# Laparotomie exploratrice dans les processus fibreux du petit bassin & dans les tumeurs de l'abdomen PDF - Télécharger, Lire



TÉLÉCHARGER

LIRE

ENGLISH VERSION

DOWNLOAD

READ

## Description

De l'influence palliative et curative de la laparotomie exploratrice dans les processus fibreux du petit bassin et dans les tumeurs de l'abdomen accompagnées ou non d'ascite / par le Dr J. André,...

Date de l'édition originale : 1896

*Appartient à l'ensemble documentaire : LangRous1*

Ce livre est la reproduction fidèle d'une oeuvre publiée avant 1920 et fait partie d'une collection de livres réimprimés à la demande éditée par Hachette Livre, dans le cadre d'un partenariat avec la Bibliothèque nationale de France, offrant l'opportunité d'accéder à des ouvrages anciens et souvent rares issus des fonds patrimoniaux de la BnF.

Les oeuvres faisant partie de cette collection ont été numérisées par la BnF et sont présentes sur Gallica, sa bibliothèque numérique.

En entreprenant de redonner vie à ces ouvrages au travers d'une collection de livres réimprimés à la demande, nous leur donnons la possibilité de rencontrer un public élargi et

participons à la transmission de connaissances et de savoirs parfois difficilement accessibles. Nous avons cherché à concilier la reproduction fidèle d'un livre ancien à partir de sa version numérisée avec le souci d'un confort de lecture optimal. Nous espérons que les ouvrages de cette nouvelle collection vous apporteront entière satisfaction.

Pour plus d'informations, rendez-vous sur [www.hachettebnf.fr](http://www.hachettebnf.fr)

Köp boken Trente-Six Observations de Plaies Penetrantes de L'Abdomen: Reflexions .  
Laparotomie Exploratrice Dans Les Processus Fibreux Du Petit Bassin.

Köp boken Du Traitement Électrique Des Tumeurs Fibreuses De L'utérus: D'après La .  
Laparotomie Exploratrice Dans Les Processus Fibreux Du Petit Bassin.

0 Extraction [Stripping] de la petite veine saphène, par abord direct . 0 Curage lymphonodal [ganglionnaire] pelvien, par laparotomie ... 0 Résection de 4 tumeurs de la vessie ou plus, par endoscopie .. Abdomen et petit bassin. [A, F, P . 0 Exploration de la cavité abdominale, par coelioscopie [Coelioscopie exploratrice].

Figure 5.3- Croquis de la tumeur gastrique réséquée par Billroth (1881), ne laissant .. maladie ou les effets du diagnostic et de l'hospitalisation dans un processus de .. 80-81; Jules Péan, Diagnostic et traitement des tumeurs de l'abdomen et du bassin, .. il rapportait alors avoir fait « 15 fois la laparotomie exploratrice.

32, AAFA002, Exérèse de tumeur intraparenchymateuse du cerveau, par .. de la cavité abdominale, par laparotomie [Laparotomie exploratrice], Actes .. 2941, HPQC001, Exploration du petit bassin [pelvis] féminin, par pélycoscopie [culdoscopie] .. 3800, LBFA026, Résection interruptrice du processus condylaire de la.

abdominale des bovins : correspondance entre les signes cliniques .. La laparotomie exploratrice permet de confirmer le diagnostic de déplacement de .. une dilatation du caecum, son apex se retrouve proche de l'entrée du bassin. .. des tumeurs extraintestinales, à des cicatrices de péritonite (brides fibreuses), à des.

Tumeurs des tissus lymphoïdes, hématopoïétiques et tissus apparentés..... 67 .. Une jeune femme est amenée à l'urgence avec une douleur abdominale intense. .. intraveineuse qui est codifié, non le processus d'injection .. Une patiente subit une laparotomie exploratrice au cours de laquelle on pratique.

Traumatisme abdominal et appendicite, par M. le Dr Nimier, . .. Contribution à l'étude des tumeurs crâniens d'origine congénitale (variété de pseudo-encéphalie). .. De la conduite à tenir dans la présentation de l'épaule quand le foetus est mort et petit. .. Perforation intestinale dans la fièvre typhoïde ; laparotomie.

1 juil. 2016 . De l'influence palliative et curative de la laparotomie exploratrice dans les

processus fibreux du petit bassin et dans les tumeurs de l'abdomen.

De l'influence palliative et curative de la laparotomie exploratrice dans les processus fibreux du petit bassin et dans les tumeurs de l'abdomen accompagnées.

21 juil. 2014 . ainsi que les petits actes techniques motivés par celle-ci ... Fractures à grand déplacement du cotyle ou du bassin avec .. abdominale, y compris l'autogreffe cutanée éventuellement associée : .. J216 \* exploratrice, évacuatrice. 50 .. Traitement par laparotomie des tumeurs bénignes du rectum ou du.

Tumeurs malignes qui s'étendent plus ou moins rapidement et qui ont . Cancer différencié; Cancer douleurs osseuses; Cancer du bassin osseux ... échographie et TDM abdominale, radiographie pulmonaire et TDM .. CONDYLOMES fibreux, . Les lésions classées T 1, T 2 et T 3, c'est-à-dire les petits cancers (si l'on.

pour tumeurs pelviennes, 22 % pour douleurs, 10 % pour 8 té rili té B, . tion avec les différentes affections du petit bassin et en- .. u e n c e d'un processus .. Ia.c tion abdominale dure SI étendait jusqu 1 à l'ombilic. Le . Fibromes pédiculés: polypes fibreux de l'utérus qui ...

La laparotomie exploratrice: est indiquée lors-

Il s'agit des tumeurs malignes de l'enfant les plus fréquentes dans les pays en voie de ... une prolifération de mélanocytes sont constatées dès la petite enfance alors que les ... intra-abdominale et en particulier le neuroblastome alors que les adénopathies .. La laparotomie exploratrice est actuellement abandonnée.

2 juil. 2008 . Caractéristiques échographiques des tumeurs borderline de l'ovaire ... . Voie d'abord : cœlioscopie ou laparotomie ..... 117 b. Exploration de la cavité abdominale . ...

Figure 1 : Appareil génital (2): coupe sagittale médiane du bassin : a Rétinaculum ...

Laparotomie exploratrice.

de la chirurgie de l' abdomen, qui comprend trois parties distinctes. 1 ° ... pathogénie des épanchements sanguins du petit bassin. .. une tumeur semi- solide remplissant l' abdomen. .. P lus souvent, ce processus fibreux succède à un e des formes préc é .. En d' autres termes, la laparotomie exploratrice e s t loin d.

27 avr. 2015 . Fractures du bassin . Rien de plus normal que de lui prendre également un petit quelque chose... ... Les tumeurs des glandes sudoripares chez le chat sont souvent . Certains auteurs pensent que ces lésions proviennent de processus .. biliaire. une laparotomie exploratrice est alors recommandée.

15 juin 2017 . Pose d'endoprothèse couverte rectiligne dans l'aorte abdominale .. HMCA009 Cholécystostomie cutanée, par laparotomie . JEFE001 Résection de tumeur de l'urètre, par endoscopie . JJPC002 Ovariectomie exploratrice, par cœlioscopie .. HPSA001 Ligature du processus vaginal du péritoine [canal.

MOTS-CLES : Tumeur-Ovaire-Granulosa-Adulte-Juvenile. .. Les huit autres patientes ont bénéficié d'une laparotomie exploratrice d'emblée. b) Cytologie.

chirurgie abdominale, l'urologie, les urgences chirurgicales obstétricales et gynécologiques ... dites pas « tumeur » ou « néoplasme » si ce que vous voulez dire, et qui .. souvent plus pratique d'utiliser un petit autoclave plusieurs fois par jour que d'utiliser .. (LPD) afin de poser l'indication de laparotomie exploratrice.

28 avr. 2017 . l'échographie abdominale et la tomodensitométrie abdominale peuvent . Les tumeurs stromales gastro-intestinales(GIST)sont des tumeurs mésoenchymateuses les plus fréquentes du ... La coloscopie a montré un processus tumoral ulcéro- .. Une laparotomie exploratrice est donc décidée révélant une.

MOTS CLES: Lymphangiome kystique – Abdominal - Enfant. JURY. Mr. M. N. .. du flanc droit d'un processus lésionnel kystique cloisonné au contact de bord .. les possibles enclavements des tumeurs kystiques dans le petit bassin, où la tumeur ... antibiotique mais il

pratique une laparotomie exploratrice ensuite.

32, AAFA002, Exérèse de tumeur intraparenchymateuse du cerveau, par .. de la cavité abdominale, par laparotomie [Laparotomie exploratrice], Actes .. 2941, HPQC001, Exploration du petit bassin [pelvis] féminin, par pélyscopie [culdoscopie] .. 3800, LBFA026, Résection interruptrice du processus condylaire de la.

Comprend: exérèse de tumeur intracrânienne extraencéphalique .. Vagotomie tronculaire avec gastrojéjunostomie, par laparotomie. 1 . [processus] parapharyngien, par abord cervicofacial (HCFA005). .. scanographie des vaisseaux de l'abdomen et/ou du petit bassin ...

Reconstruction des anneaux fibreux du cœur.

qui ne m'apprécie pas , aux petits plaisirs quotidiens, à la vie quoi... .. du bassin. .. Chez le chien les processus néoplasiques quelque soit leur nature, ... présence d'une masse intra-abdominale de densité liquidienne ou par .. laparotomie exploratrice qui permettra de vérifier les conclusions de l'échographie.

U est Intéressant de noter que Bertillon était le petit-fils du Dr Achille ... des tumeurs, des maladies endocriniennes, du métabolisme et de la ... n'est pas simple, car souvent la maladie ou le décès résulte de plusieurs processus .. Traumatismes Internes du thorax, de l'abdomen et du bassin (860-869) .. exploratrice.

faisant intervenir différents gènes, ont été identifiées dans le processus qui fait évoluer un polype bénin vers un ... Au niveau du petit bassin : la cystite est fréquente en fin d'irradiation et disparaît le plus souvent .. Tumeur maligne de l'œsophage abdominal. C153 .. limiter au maximum les thoracotomies exploratrices.

20 déc. 2012 . l'un est intra-abdominal, intrathoracique ou intracrânien . Participation aux cliniques des tumeurs : +. + B0039 .. le P.I.I., dans le processus de réadaptation ainsi que le .. fibreuse du sein suite à une reconstruction .. laparotomie exploratrice, supplément .. lymphadénectomie radicale du petit bassin.

ACFA006. Exérèse de tumeur de la pointe du rocher sans déroutement du nerf facial, par abord .. Thromboendartériectomie du tronc de l'aorte abdominale, par laparotomie ..

Parotidectomie totale avec exérèse du prolongement [processus] .. Exploration du petit bassin [pelvis] féminin, par pélyscopie [culdoscopie].

L'utérus est entièrement abdominal sa face antérieure est couverte du péritoine .. 3) l'ovulation : terme du processus de maturation folliculaire, elle est la mise en . Le petit bassin en bas situé sous la ligne innominée et présente un grand intérêt .. curetage, une laparotomie exploratrice, l'hématose devient impossible on.

Le carcinome à cellules claires ( ou tumeur de Grawitz) : 38. (a) ... plus, grâce à sa une petite taille et à ses caractéristiques chimiques, cet .. d'autres processus métaboliques, en particulier le catabolisme de l'acide glutamique. .. La cicatrice fibreuse centrale caractéristique n'est présente que dans les tumeurs les plus.

1 Les tumeurs de l'épithélium .. possède une petite ouverture, l'ostium abdominal, par laquelle l'ovule entre . Le cingulum est un anneau fibreux, étroit, qui enserre la jonction .. laparotomie exploratrice, échographie). .. Une radiographie de face du bassin peut permettre de détecter une disproportion fœto-maternelle,.

29 juil. 2013 . MOTS CLES Tumeur de la granulosa juvénile – tumeur de l'ovaire -Tumeurs . Ma jolie princesse, la fleur épanouie de notre petite .. Coupe sagittale médiane du bassin ... Une laparotomie exploratrice fut indiquée. . TDM abdominale furent réalisées, ayant objectivé un processus lésionnel en sus-.

lors de la palpation abdominale, on perçoit une masse sus-pubienne molle, indolore, . Il existe donc un processus expansif hyperclair entraînant une compression des organes pelviens. . A l'ouverture du péritoine, qu'il faut faire près de l'ombilic, le petit bassin apparaît .. qui

permettent d'éviter la laparotomie exploratrice.

21 sept. 2017 . douleur ou défense abdominale d'une péritonite, distension d'une occlusion ... La douleur correspond à des processus pathologiques variés. . directement le SNC (herpès, zona), les compressions tumorales, les .. laparotomie . Chez le petit enfant : pas de traitement médicamenteux, repos et sommeil.

anatomopathologique des tumeurs de l'ovaire dans le .. ABDO = augmentation du volume de l'abdomen . La laparotomie dès que le diagnostic est fait ; .. fibreuse avec une couche périphérique vascularisée) ; la couche glandulaire dérivée de la . Les ovaires sont situés dans le petit bassin ; un à droite un à gauche.

3.1 Chirurgie abdominale et chirurgie gastrique . .. 69. Pour une étude sur l'évolution des modèles médicaux présidant à ce processus de .. 80-81; Jules Péan, Diagnostic et traitement des tumeurs de l'abdomen et du bassin, .. Rétrécissement fibreux; .. il rapportait alors avoir fait « 15 fois la laparotomie exploratrice.

Köp Etudes Sur Les Plaies de L'Abdomen D'Après 24 Observations Inédites av . Laparotomie Exploratrice Dans Les Processus Fibreux Du Petit Bassin &.

Chapitre 3.1 : Polytraumatisé, traumatisé abdominal, traumatisé thoracique, .. et des pouls périphériques, examen osseux du thorax, du rachis, du bassin et des .. exploratrice est diagnostique, en permettant d'éviter une laparotomie .. rétropéritonéale tumorale ou fibreuse, les thromboses vasculaires rénales ou.

sténoses tumorales : cancer épidermoïde ou plus rarement adénocarcinome; de façon ... moyen de l'œsophage est dû à la traction de la paroi œsophagienne par un processus . De petite taille et à large base d'implantation, il ne donne .. q laparotomie exploratrice (± précédée par une coelioscopie) sans exérèse en cas.

digestion luminale des protéines libère de petits peptides et des .. La microflore intestinale contribue à la santé et au bien-être de l'hôte, intervient dans les processus .. chez le chat: infections virales, hernies, tumeurs, maladies métaboliques, .. l'animal qu'une laparotomie exploratrice, cette dernière ne devant être.

Livre : Livre De l'influence palliative et curative de la laparotomie exploratrice dans les processus fibreux du petit bassin et dans les tumeurs de l'abdomen.

1 : Vue de face du muscle oblique externe de l'abdomen . droit de l'abdomen est expirateur et fléchisseur du thorax sur le bassin ou du bassin sur le thorax. .. Avant d'aborder l'événement à proprement parler, nous allons faire un petit ... de la cavité abdominale ou encore pour une laparotomie exploratrice en urgence.

2.1) La sigmoïdectomie par laparotomie . ... pouvant se loger dans le petit bassin, il monte dans la cavité abdominale, en avant des anses grêles inférieures .. La présence de tumeur abdominale telle un kyste de l'ovaire, ou une tumeur bénigne .. Le méso est épaissi fibreux, siège d'un remaniement scléro inflammatoire,.

Les adhérences sont des connexions fibreuses anormales entre deux surfaces . Il s'en suit un processus physiologique de fibrinolyse, et une colonisation des zones traumatisées par des cellules mésothéliales. . Échographie abdominale .. et à la laparotomie, et d'autre part l'utilisation des produits anti-adhérences.

15 mars 2014 . La PUI bénéficie-t-elle d'une informatisation du processus de .. Exérèse de tumeur intraparenchymateuse du cervelet, par .. Thromboendartériectomie du tronc de l'aorte abdominale, par .. Duodénotomie exploratrice, par laparotomie ... Exploration du petit bassin [pelvis] féminin, par pélyscopie.

Partie I : Les organes - Chapitre 8 : Péritoine-Paroi abdominale - Page 1/19 .. Processus vaginal . communique largement avec le petit bassin au niveau du détroit supérieur dont la . fibreux. Au repos, le sommet de la coupole droite se projette à hauteur du 4e ... Perforation de

tumeur . laparotomie en cas de difficultés.

De l'influence palliative et curative de la laparotomie exploratrice dans les processus fibreux du petit bassin et dans les tumeurs de l'abdomen accompagnées.

R10.811 Sensibilité abdominale, quadrant supérieur droit (code) ... instruction est obligatoire ; le processus de codage ne peut pas être achevé sans .. Une laparotomie exploratrice au cours de laquelle le contenu de la cavité .. 9 Maladie inflammatoire chronique du petit bassin N73.1 .. Anneau fibreux postérieur.

endoscopie vaginale, des radiographies et une échographie de l'abdomen ont été réalisés . afin de réaliser une laparotomie exploratrice infra-ombilicale. . Il s'agit d'une tumeur bénigne de type polype ayant . l'hématurie ou des processus physiologiques comme le . musculaire ou fibreux (Thacher and Bradley 1983).

adhérent aux annexes et à la paroi abdominale. Les . ns laquelle le processus dominant. fibreuse de . issu fibreux à l'int . les cas de tuberculose limitée aux annexes et au petit bassin liés . tuberculose péritonéale complique la salpingite, la tumeur salpin- . simple laparotomie exploratrice sur les cas inopérables.

D'un processus infectieux, inflammatoire ou tumoral développé dans le .. Les adénopathies doivent être de petite taille (diamètre inférieur à 1 cm), .. C'est la tumeur abdominale la plus fréquente chez l'enfant et la troisième .. Ce bilan précède la laparotomie exploratrice. 6. .. être multifocales (ex. dysplasie fibreuse).

peut sentir le pancréas au-dessus de la petite courbure. ... pancréatique remonte, laissant libre la région du bassin. II. . s'agit d'une tumeur, à évolution avancée, et ayant acquis un volume ... à la rigueur une laparotomie exploratrice finirait par fixer le diagnostic. . dans les opérations pratiquées sur l'abdomen.

17 janv. 2017 . Le but de la laparotomie exploratrice a été la bonne mise en scène de cancer de .. avec grandes masses tumorales dans l'abdomen et du bassin (35, 53, 58). .. L'utilisation de petits champs de vision (20 cm), des matrices à haute .. mais plus tard ils deviennent fibreuses et épaissies et peuvent avoir une.

réciroquement aux muscles petit pectoral, triceps brachial et à ceux de l'avant-bras. .. grands droits et obliques de l'abdomen, le thorax reste sur le plan du lit. ... Les cuisses sont fléchies à angle droit sur le bassin, les jambes à angle droit t .. un processus fibreux vient fixer les fléchisseurs dans leur position de rac-.

Quelques instruments d'une petite boîte de chirurgie abdominale sont : bistouri, une .. Tumeur bénigne constituée d'éléments qui reproduisent la structure de la .. avec ou sans les ovaires, du petit bassin, combinées avec des techniques de .. Si le patient devient stable pendant la laparotomie exploratrice, on peut.

Il s'aperçut, il y a douze ans, de l'existence d'une petite tumeur qui était .. observations sur certaines tumeurs fibreuses du bassin rencontrées chez la .. à l'inflamma- K4 TRAITÉ DES FIBROMES. tion et aux processus destructeurs .. la paroi abdominale, reconnu pendant le cours d'une laparotomie, par Labbé, XI« cas.

Voir l'état de réplétion de l'abdomen (exceptions comme l'indigestion vagale où ..

Compression de l'oesophage (lésion inflammatoire ou tumorale dans le thorax) .. sonde appropriée assez rigide pour passer au travers de la couche fibreuse, . la jonction chondro-costale de la dernière côte (petit volume récolté,  $\pm 10$  ml,).

16 sept. 2016 . Le carcinome de l'estomac est la seule tumeur gastrique primaire rapportée chez les .. souvent à des endroits où le diamètre de la lumière est plus petit. .. la ligne blanche caudalement au processus xiphoïde peut révéler la présence de sable dans le . chevaux subissant une laparotomie exploratrice.

22 mars 2010 . De l'influence palliative et curative de la laparotomie exploratrice dans les

processus fibreux du petit bassin et dans les tumeurs de l'abdomen.

L'examen abdominal : parfois palpe le pôle supérieur de la tuméfaction quand . Item 153 : Tumeurs de l'ovaire : 3) Les tuméfactions liquidiennes entraînent plus de . Cependant parfois ce diagnostic nécessite une cœlioscopie exploratrice. ... d'une amande, situés en profondeur dans le petit bassin (cavité pelvienne),.

L'Introduction à la Chirurgie pour les Praticiens est un petit condensé des ... On met l'instrument à stériliser dans un bassin métallique, on verse de l'alcool à 95% ... Quelques instruments d'une petite boîte de chirurgie abdominale sont : ... Celles-ci sont déterminées par la disposition du système fibreux, en .. d) Tumeur.

La môle embryonnée : un petit oeuf, dont l' embryon meurt rapidement se .. Les cancers de l' ovaire représentent 3 à 4 % des tumeurs ovariennes associées à la grossesse . 5.1.3. ... Il réalise alors le polype fibreux libre dans la cavité utérine virtuelle. .. Chez ces patients, l' indication d' une laparotomie exploratrice est.

10 MALADIES DE L'APPAREIL DIGESTIF de petits tampons d'ouate hydrophile ... sont étrangers au développement des aphthes : • Le processus hisiologique se .. de la g o m m e circonscrite, aboutissent à l'organisation d'un tissu fibreux. .. tumeur épigastrique ; Terrier pratique la laparotomie et constate l'existence.

Dilatation intraluminal de l'aorte abdominale avec pose d'endoprothèse, par voie artérielle transcutanée .. JEF001 Résection de tumeur de l'urètre, par endoscopie . NEHA001 Biopsie d'une articulation de la ceinture pelvienne [du bassin], par abord direct .. HGPA005

Duodénotomie exploratrice, par laparotomie.

testicules sont de petite taille et haut situés dans le scrotum entre 1 et 6 mois post-opératoire ... fibreuse de l'orifice scrotal, anomalie de la musculature abdominale et . Environ 10% des patients présentant une tumeur testiculaire ont dans leurs . de 26% de hernie inguinale due à un processus vaginal perméable,.

2 nov. 2010 . 00.4B.32 ITPC sur la veine petite saphène . 00.4B.44 ITPC sur vaisseau artificiel abdominal .. de tumeur cérébrale d'origine non .. Section de matériel ou du processus protubérance .. 35.35.10 Résection fibreuse ou musculaire sous- .. vaisseaux du bassin .. 54.11 Laparotomie exploratrice.

1 mars 2006 . La main abdominale « ramène » vers les doigts vaginaux le contenu viscéral pel- ... distance il faut se méfier d'un processus infectieux, .. se traduit par un aspect marécageux occupant le petit bassin et qui est obtenu par le .. de suspicion d'une tumeur maligne la laparotomie exploratrice est indiquée.

De par sa situation anatomique (quadrant supéro-externe de l'abdomen, .. En 1958, l'indication de la laparotomie exploratrice en début de traitement de la .. petite cavité péritonéale commence à s'étendre, à la fin de la quatrième .. -Dans un but thérapeutique : prolifération tumorale splénique (lymphomes surtout) ou.

Le processus comprend le détachement de la tumeur primitive d'un amas cellulaire, sa . tumeurs secondaires sur tout le péritoine de la cavité abdominale. .. Traite à efficacité égale mais de façon moins radicale les cancers de petite taille. .. majeures, par exemple la laparotomie exploratrice, pour le seul but du.

DOLL, Sébastien, Body mass index, abdominal adiposity and blood pressure .. grêle dans le petit bassin par implantation de prothèse siliconée gonflable. .. Intérêt et risque de la laparotomie exploratrice. .. REEL, John J. Contribution à l'étude des tumeurs fibreuses de l'utérus (fibromes, myomes, fibro-myomes).

29 avr. 2017 . Mots clés : Douleur abdominale ; Péritonites ; Occlusion digestive ; Ischémie intestinale ; Pancréatite .. une laparotomie exploratrice, et de prendre plus rapidement en .. anomalie du foie, de la vésicule, du petit bassin, des reins et du .. mentaire d'une veine sus-



hépatique, ou un processus expansif.

22 mars 2017 . foetal contenus en petite quantité dans le sang maternel) ou invasive .. cadre légal du processus de décision, en assurer la responsabilité ainsi que la ... prélèvement d'organes (hémopathies malignes, tumeurs malignes...). .. Si un hémopéritoine est diagnostiqué une laparotomie exploratrice sera.

5 oct. 2015 . Apport de l'anatomopathologie au diagnostic des tumeurs. 67 ... De plus la fréquence augmente par la découverte de petits cancers à un .. l'échographie abdominale, aux autres examens radiologiques .. La modélisation du processus de cancérogenèse comporte trois .. Laparotomie médiane large.

4 mars 2015 . diagnostic de localisation et de stade de tumeur cérébrale, avec .. l'abdomen et/ou du petit bassin [Angioscanner thoracique avec.

1 janv. 2006 . le diagnostic de localisation et de stade de tumeur cérébrale, avec .. l'abdomen et/ou du petit bassin, avec remnographie des vaisseaux.

Item 311 (Item 160 bis) – Tumeurs de la vessie .. plus petit dénominateur commun de ce qui est toléré, de ses références .. en cas de polytraumatisme (fracture du bassin) et la prostatite aiguë .. Il s'agit d'une sténose fibreuse de l'orifice préputial. .. laparoscopie abdominale exploratrice est parfois préconisée. 5.5.

6 mars 2010 . Les chiens allergiques auront probablement toujours de petits . identique au cours duquel le même processus se déclenche avec la ... Hanche: articulation rattachant la patte postérieure au bassin. . Ventre: partie inférieure de l'abdomen. ... Par exemple, une gastrotomie exploratrice peut être suivie.

Nous avons demandé à nos collègues d'inclure toutes les tumeurs malignes du . non chirurgicale 21 4,4 Laparotomie exploratrice 44 9,2 Palliation chirurgicale ,5 . puis en avant du processus unciné: La tête et l'isthme du pancréas entretiennent des .. L'abdomen, la région retro-péritonéale, le petit bassin, le périnée.

la leucocyturie : une leucocyturie  $\geq 104/ml$  est le témoin d'un processus ... La ponction pleurale est exploratrice ou parfois évacuatrice (voir le chapitre ... Chez la petite fille, penser à une oxyurose : un scotch-test vulvaire et anal à la .. dysphagie par atteinte œsophagienne (infection chronique, tumeur), gastrite, ulcère.

situation pariétale ou intra-abdominale par une petite manoeuvre extrêmement simple: .. Coupe du bassin montrant la saillie du col dans le vagin, la profondeur du .. celle d'une tumeur intra-utérine, un polype fibreux, par exemple. .. tissus scléreux ou cicatriciels, il en modifie la consistance, par un processus.

clinique et la radiographie d'abdomen sans préparation, parfois suffisants pour . Pour les occlusions du colon, ce sont les causes tumorales, et notamment .. En bas : le côlon sigmoïde, et les organes du petit bassin : rectum, vessie, ligaments .. fibreux. A la phase postopératoire précoce ou suivant un processus.

par laparotomie » a été largement bousculée par l'introduction d'une nouvelle . Figure 1 : Le petit bassin de la femme (5) . péritoine qui forment le ligament large et à trois ligaments fibreux : les ligaments ... SCHAUTA, par voie abdominale: c'est l'intervention de WERTHEIM. .. Sp : col d'aspect grignoté, processus.

A l'examen clinique : La langue est saburrale, L'abdomen est météorisé La fosse .. est non invasif et réalisable au lit du malade. chirurgie du petit bassin. kg/12 heures. .. sur le caractère pénétrant ou non de la plaie d'une laparotomie exploratrice. .. o o Processus clévo-fibreux pouvant aboutir à la cirrhose. o Hépatite.

A une époque où la chirurgie abdominale prend une extension . graphique et descriptive des organes du petit bassin. Les ... but et les causes du processus de la . chez les mammifères, dans ce qu'on appelle la tumeur dermoïde .. feuillet fibreux ou externe du follicule de Graaf; c, ...

1885 — Laparotomie pour grossesse.

1 juil. 2016 . LAPAROTOMIE EXPLORATRICE DANS LES PROCESSUS FIBREUX DU PETIT BASSIN & DANS LES TUMEURS DE L'ABDOMEN.

Son extrémité libre est renflée et présente une petite tumeur dure du volume d'un petit .. titude de nous abstenir d'une laparotomie exploratrice sus- ombilicale.

indéterminée, des symptômes digestifs inhabituels, une masse abdominale .. sac recto-génital (de DOUGLAS) au noyau fibreux central du périnée très . compression du nerf obturateur et de fusion d'abcès ou de coulée tumorale vers la fesse . Figure 4 : coupe sagittale du petit bassin (chez l'homme et chez la femme) [5].

8 juil. 2011 . Cancérologie gynécologique : tumeur ovarienne, utérus, col du .. (trompes, utérus, intestins) de la cavité abdominale. . Cul-de-sac péritonéal de la partie inférieure du petit bassin. . ou fibromyome : Développement anormal des éléments fibreux et .. processus tumoral. . Médiane : cf. laparotomie.

grêle: diverticule de Meckel, diverticules du grêle (très rare), tumeurs (très rares) . En dehors du cas des rectorragies de petite abondance, tout sujet ayant une .. ou rétro-péritonéal (par exemple, après une fracture du bassin) ou un épisode .. Le cliché d'abdomen sans préparation révèle l'anse intestinale, plus ou moins.

bassin. Il reçoit par son bord externe l'aponévrose lombo-iliaque. Le petit psoas manque souvent ... situation du patient oblige à une laparotomie exploratrice.

d'explorer l'abdomen. .. Lésion tumorale ovarienne : permet de rechercher une vascularisation . anatomiques du petit bassin de la femme. Vessie .. couche moyenne en hyposignal (anneau fibreux interne), couche .. -Processus tumoral cervico-isthmique hétérogène à contours ..

Laparotomie médiane exploratrice.

Douleurs abdominales chroniques et syndrome de l'intestin irritable - La clozapine et l'hypomotilité gastro-intestinale mettant la vie en danger - LUBENTYL.

vention chirurgicale, soit une laparotomie exploratrice, soit une laparoscopie avec ou sans .. processus différenciant d'une tumeur maligne : par exemple un Kyste ou un abcès. ... tumeur de l'ovaire droit (adénocarcinome bloquant le petit bassin i métastases hépati- . ques circonscrits par des travées fibreuses annulaires.

Aucune tumeur maligne, ni formation adénomateuse n'était trouvée. . du produit du gène p53 ne sont pas impliqués dans ce processus. . L'échographie abdominale montrait une discrète dilatation du canal de Wirsung isthmo-corporal à 4 mm. . A la laparotomie, la glande pancréatique apparaissait globalement infiltrée.

CONSTITUTION ANATOMIQUE DE LA PAROI ABDOMINALE..... 1 ... 45. 5.1.1.

Description des processus fondamentaux de la cicatrisation... .. La ligne blanche est une étroite lame fibreuse médiane et impaire, étendue à partir du .. On appelle laparotomie exploratrice, la coeliotomie dont le seul objectif est.

Système de l'OMS pour la classification des grades dans les tumeurs du ... La CIM-10 ne répertorie qu'un très petit nombre de types histologiques. ... Le premier en-tête est le terme " Abdomen ". ... constitue un élément essentiel dans le processus visant à obtenir un haut .. d'imagerie, ultrasons, chirurgie exploratrice.

