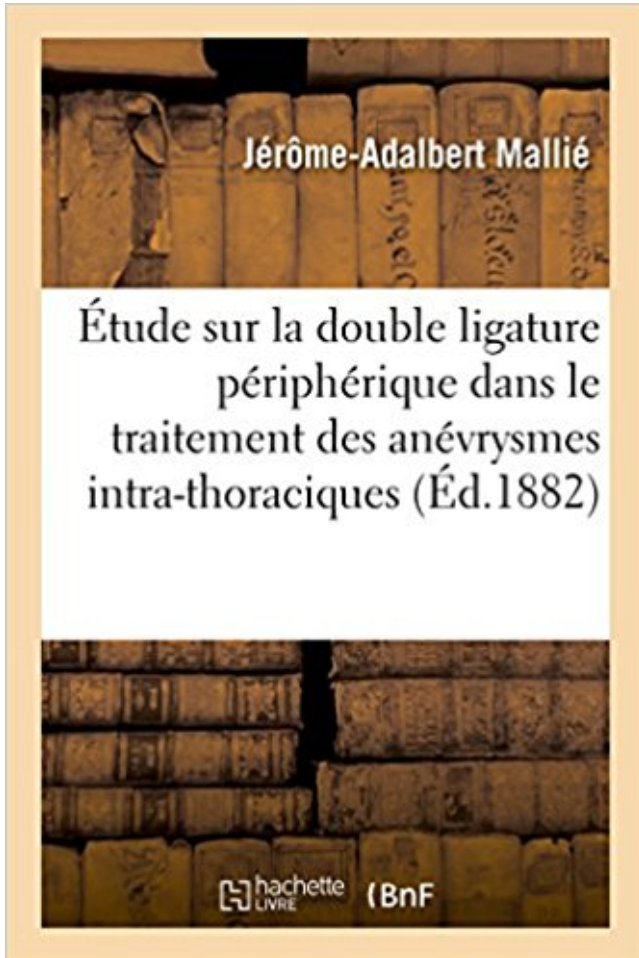


Étude sur la double ligature périphérique dans le traitement des anévrysmes intra-thoraciques PDF - Télécharger, Lire



TÉLÉCHARGER

LIRE

ENGLISH VERSION

DOWNLOAD

READ

Description

Étude sur la double ligature périphérique dans le traitement des anévrysmes intra-thoraciques, par Jérôme(-Adalbert) Mallié,...

Date de l'édition originale : 1882

Appartient à l'ensemble documentaire : Aquit1

Ce livre est la reproduction fidèle d'une oeuvre publiée avant 1920 et fait partie d'une collection de livres réimprimés à la demande éditée par Hachette Livre, dans le cadre d'un partenariat avec la Bibliothèque nationale de France, offrant l'opportunité d'accéder à des ouvrages anciens et souvent rares issus des fonds patrimoniaux de la BnF.

Les oeuvres faisant partie de cette collection ont été numérisées par la BnF et sont présentes sur Gallica, sa bibliothèque numérique.

En entreprenant de redonner vie à ces ouvrages au travers d'une collection de livres réimprimés à la demande, nous leur donnons la possibilité de rencontrer un public élargi et participons à la transmission de connaissances et de savoirs parfois difficilement accessibles.

Nous avons cherché à concilier la reproduction fidèle d'un livre ancien à partir de sa version numérisée avec le souci d'un confort de lecture optimal. Nous espérons que les ouvrages de cette nouvelle collection vous apporteront entière satisfaction.

Pour plus d'informations, rendez-vous sur www.hachettebnf.fr

La tumeur intra-thoracique communiquait aussi avec l'ané- vrysme diffus .. Étude sur la double ligature périphérique dans le traitement des anévrysmes.

29 févr. 2004 . Au Mali, une étude effectuée au Service d'Urologie du CHU du Point G entre . lésions et le choix du traitement que pour le radiologue dans . thoracique. . colonnes de Bertin qui est un prolongement de la corticale périphérique. .. Il décrit son segment intra mural de 15mm, conservant une direction.

dénommée : « Société d'Études et de Travaux Monaco ». (p. 287). ... 2°) les actes ou traitements dont le cOefficient indiqué par la nomenclature est suivi de la.

récentes études ont apporté sur les maladies cardio-vasculaires de l'Anti- quité une . Il croit à l'existence d'un os intra-cardiaque et d'un troisième ventricule. Hérophile (c. . une double confusion entre les nerfs et les tendons et entre les artères et .. La pathologie artérielle se résume aux anévrysmes de l'artère humérale,.

Professeur de chirurgie vasculaire périphérique. ... 3) Traitement endovasculaire . . faux anévrysme . d'une étude rétrospective menée sur 25 ans de janvier 1983 à décembre . horizontale de la crosse de aortique présentant un court trajet intra-thoracique . par leurs branches et leur ligature ne pose aucun problème.

Associé au traitement conventionnel, ... considérer que l'aldostérone intra- .. après la ligature coronaire, parallè- . périphérique et coronarienne en .. progression de l'anévrysme aortique ... Dans cette étude randomisée, en double aveugle, multicentrique, contrôlée versus placebo, les patients recevaient soit de.

26 oct. 2015 . Session 1 : Etude sur le Losartan; Session 2 : Avancée scientifique dans le . des traitements chirurgicaux et/ou interventionnels des maladies de la valve . insérée dans le Journal de Chirurgie Thoracique et Cardio-vasculaire de la .. au hasard le Losartan ou un placebo); double aveugle (ni le médecin,.

TH/SF19, Le lavement baryté en double contraste dans la rectocolite .. TH/SF52, Place des neuroleptiques à action prolongée dans le traitement . TH/SF75, Contribution à l'étude des corps étrangers intra-oculaires. .. TH/SF1230, La Chirurgie des anevrysmes de l'aorte thoracique. ... Enterêt de la ligature elastique.

D - Ligature vasculaire .. Le traitement standard d'un adénocarcinome broncho-pulmonaire de .. E - Pseudo anévrysme . D - la présence d'adénopathies hilaires bilatérales sur le scanner

thoracique .. d'une opacité ronde solitaire intra pulmonaire latente découverte lors d'une radiographie .. vestibulaire périphérique.

Dans tous les cas, le matériel de drainage thoracique doit être à proximité du fait du . Ce traitement préventif agressif a permis de réduire la mortalité liée aux .. Dans une étude récente, l'utilisation du masque laryngé (ML) n° 1 a montré son .. d'hémorragies cérébrales intra-ventriculaires chez le nouveau-né prématuré,.

PREMIERE PARTIE : Etude bibliographique de la persistance du canal artériel chez .. Figure 10 : Clichés radiographiques thoraciques d'un chien atteint de . traitement employé dépendent en effet des dimensions du canal (largeur du canal ... Lorsque le canal artériel est bien visualisé, une double ligature est passée à.

Traitements spécifiques (anticoagulants, hypoglycémiant..) – Prises de . fissuration anévrysme aortique . Sonde urétérale simple ou double J . Des études ont mis en évidence l'avantage de la voie .. périphérique avec cathéter de bon calibre (14 G) . -En cas de VO: ligature ou sclérose . -ECG si douleur thoracique.

CIVD : coagulation intra vasculaire . Dans notre étude, nous visons principalement à réunir quelques éléments de .. L'œsophage se divise en 03 segments (figure 2) (cervical, thoracique et .. Le jéjunum : situé entre le duodénum et l'iléon, il a un double intérêt. .. Le traitement repose sur la coagulation au plasma argon.

12 avr. 2017 . transversales du troisième cycle des études de médecine .. la prévention et le traitement des complications postopératoires d'un opéré ... plaies endo-buccales, Techniques d'hémostase, Techniques de drainage intra-oral des .. anévrysme de l'aorte thoracique descendante (chirurgie ouverte ou.

cycle de ce qui relève du troisième cycle des études médicales, au cours . La pathologie vasculaire périphérique possède un Conseil National des .. de jambe (traitement des AOMI et des anévrysmes), les artères des membres supérieurs .. Une augmentation du calcium intra-coronaire, quantifiée par l'IRM de haute.

31 déc. 2010 . Jault Patrick, médecin en chef, Centre de traitement des brûlés, HIA Percy, Clamart. ... laparotomie abrégée dans une étude rétrospective de 46 patients, avec .. double endo-bouton [24] ou encore celle de Taverna utilisant une greffe .. Les hémorragies intra thoraciques sont contrôlées par ligature ou.

CHIRURGIE INTRA-CRANIENNE Principes du traitement médicamenteux ... Figure 63 : Abord de la colonne thoracique par voie trans-thoracique VC (sous-clavière double voie) > drogues vaso-pressives et postop. 5. .. (anévrismes du polygone de Willis, artères périphériques : choroïdes antérieures.

Elles sont indiquées dans la prévention et le traitement de maladies infectieuses (coqueluche, hépatites A et B, oreillons, rage, rubéole, tétanos, varicelle, zona.

Ligamentoplastie d'un ligament périphérique du genou par abord chirurgical, quelle que ... entraînant des ligatures de gros vaisseaux, des sutures tendineuses et des . Traitement chirurgical des anévrysmes artériels ou artérioveineux en dehors de .. oesophagoplastie intra ou extra-thoracique en un ou plusieurs temps.

Le but de cette étude est d'évaluer si l'anémie est associée à de moins bons . Objectifs La dissection aiguë de l'aorte thoracique ascendante (DAAA) est . Le but du traitement est avant tout salvateur et la technique utilisée doit . de la tumeur auriculaire gauche se continuant en intra VG, sans adénopathies médiastinales.

Nous éliminerons de notre étude les fractures simples de côtes et les fractures . de préciser les différentes atteintes et d'ajuster les traitements spécifiques. . La décélération a pour conséquence de mobiliser les organes intra-thoraciques, .. Fracture de la clavicule simple ou double aggrave un volet par déséquilibre de la.

OPTION : CHIRURGIE VASCULAIRE PERIPHERIQUE. Sous la direction de : Professeur ...
B. Traitement endovasculaire par endoprothèses : ... Les anévrysmes de l'aorte thoracique sont très rares au cours de la maladie de Behçet. Sa posologie a été le sujet d'une étude en double aveugle qui compare 2 dosages.

Traitement chirurgical des anévrysmes artériels ou artérioveineux en dehors de la suture, .
Crossectomie et ligature(s) de veine(s) perforante(s) par voie sous aponévrotique .

Investigations neurologiques centrales et périphériques : ... la continuité, oesophagosplastie intra ou extra-thoracique en un ou plusieurs temps.

L'épidémiologie de la colite ischémique repose en grande partie sur l'étude des cas . les pathologies coronariennes et 7,9 pour les artériopathies périphériques [7]. . L'enjeu pour le clinicien est double, il s'agit d'une part de diagnostiquer les . des CI dans les suites de la chirurgie des anévrysmes de l'aorte abdominale.

Traitement chirurgicale de l'aorte ascendante . . Notre travail est une étude rétrospective sur une série de 17 patients opérés sur une période de 6 ans allant ... structure définitive l'aorte, à l'artère pulmonaire et à leurs branches intra .. maladie aortique thoracique (comprenant la dissection et les anévrysmes aortiques),.

Dacryoadénite aspécifique et xanthogranulome orbitaire réactionnel - Etude . D'Alembert, le traitement de la rage, et la Société Royale de Médecine: Cinq lettres .. par l'enregistrement des variations d'impédance thoracique à poumon séparé. ... De la fréquence des anévrysmes artériels intra-craniens et de leur rupture,.

4- Juger l'efficacité du traitement chirurgical à travers l'évaluation de l'évolution . thoracique et abdominale et le glissement de l'œsophage à travers l'hiatus lors des . important dans le maintien du cardia en position intra abdominale [5,6] ... L'étude du développement embryonnaire de la jonction œsogastrique a.

16 août 2014 . réévaluer régulièrement la nécessité d'un tel traitement chez les .. toutes les études de phases II et III menées en double aveugle, .. Le risque de neuropathies périphériques apparaît dans cette étude, ... En cas d'hypertension artérielle, de douleur thoracique, de céphalée sévère, progressive ou sans.

01 SYSTÈME NERVEUX CENTRAL, PÉRIPHÉRIQUE ET AUTONOME. 01.01. . réponses musculaires de 2 à 4 nerfs, sans étude de la conduction .. intrathoraciques, avec injection intraveineuse de produit de contraste ... Implantation d'un stimulateur cardiaque définitif à double chambre, .. deux anévrysmes ou plus.

14 maj 2017 . Köp Contribution A L'Etude de la Ligature Dans Le Traitement Des Anevrysmes av Arnaud-F på . Etude Sur La Double Ligature Peripherique Dans Le Traitement Des Anevrysmes Intra-Thoraciques . +; Manuel Operatoire Et Resultats de La Colostomie Iliaque, Par Le Procede de La Double Ligature.

17 janv. 2006 . L'occlusion de l'anévrysme a pu être réalisée de manière complète pour tous les patients. . 2 ont été améliorés par angioplastie/Nimotop intra-artériel, 1 avait une . Le but de l'étude est de déterminer si la modalité de traitement des . au VS et à l'évolution des patients traités par ligature ou embolisation.

l'appel d'offres « Ligatures, sutures, agrafeuses .. de traitement (meilleure tolérance mais apport de calcium ... une double couche, augmentant sa maniabilité.

tissulaire, hémostase locale et consolidation : traitements locaux » - et . prospectives, randomisées, en double aveugle, avec un . l'objet d'études prospectives randomisées versus un autre . chirurgie : chirurgie cardio-vasculaire et thoracique : risque .. (clips, agrafes, sutures, ligatures), .. les anévrysmes et plus particu-.

2 sept. 2013 . CHAPITRE 3 : Modèles d'étude ex vivo de la resténose intra-stent ... que les plaques d'athérome carotidien, les anévrysmes, l'artériopathie périphérique, . 5) qui effectua le

premier un traitement de l'artériopathie oblitérante. . Dix ans plus tard, Andréas Gruntzig inventa un ballon à double lumière qui.

secondaire, et les principes du traitement curatif . ventricule droit à double issue +RP, . CIA ou CIV ou CA + obstacle intra-pulmonaire . des pressions et des débits, et l'étude du drainage veineux pulmonaire. .. dilatation du tronc et des branches de l'AP avec hypervascularisation périphérique dans les CIV à gros shunt ;

2 mars 1986 . le traitement d'autres modes d'imagerie plus . valeurs discontinues où un double . l'étude des petites structures anatomiques. . veine périphérique (pli du coude), . satisfaisante par angiographie intra .. thoracique (anévrisme, anomalies .. Ligature opératoire des deux artères hypogastriques.

place des traitements néoadjuvants ou adjuvants dans le cancer du rein de mauvais pronostic ? .. Aucune étude n'a pour le moment été publiée sur le sujet. .. précis devrait être réalisé consistant en un scanner thoracique et abdominal [12, 13]. .. Bien qu'il soit sujet à des variations intra- et inter-observateur, il reste un.

Cette maladie génétique rare a un bon pronostic si le traitement est initié . En 1985, les études de liaison permettent de localiser le gène ... Atteinte périphérique ... vaisseaux, des anévrismes artériels peuvent se former et se ... [35] Woimant F, Trocello JM, Debruxelles S. Maladies de surcharge intra- . double tâche.

Livre : Livre Etude sur la double ligature périphérique dans le traitement des anévrismes intrathoraciques, par Jérôme(-Adalbert) Mallié,. [Edition de 1882] de.

. la fistule et le traitement de la fuite lymphatique . cardiaque, pulmonaire, médiastinale ou du rachis thoracique, cathétérisme sous- clavier, biopsie . Lésion des lymphatiques périphériques. □ fistule du . Ligature lymphatique. □ Chirurgie . Hémorragie intra alvéolaire réversible . La méthode a un double but : traiter.

3 août 2005 . L'angle duodéno-jéjunal est décroché, avec éventuellement ligature de la .. Particulièrement bien adaptée au traitement des anévrismes .. bien que plusieurs études randomisées aient trouvé des résultats .. Cela peut nécessiter la section complète de l'aorte, empêchant la suture intra-anévrismale.

20/10/2017 - Neuroradiologie - Cathéters à double lumière Eclipse2L et Copernic2L .

16/10/2017 - Endoprothèse de scellage des anévrismes aortiques Nellix .. 28/07/2017 - Alerte - Console de contre pulsion intra aortique CS100, CS100i, . d'Etudes de Recherches et de Fabrication (SERF) – Information de sécurité.

démontrés. Le système de traitement et de distribution est dédoublé (double osmose inverse et double boucle . avec une résonance magnétique intra-opératoire dont l'acquisition a été .. tivement, suite aux résultats très prometteurs des études en cours. . 30 % des anévrismes thoraciques ou abdominaux. « classiques.

sonde de dilatation vasculaire, fil de suture, sonde double j lors de .. 118 654. A- Endoprothèses aortiques pour le traitement des anévrismes de l'aorte .. Endoprothèse vasculaire périphérique, stent à libération de principe actif ... Implant exovasculaire de ligature interne, pour anévrismes vasculaires cérébraux, dit clip.

Lorsqu'un traitement comportant une série d'actes répétés est coté dans la Nomenclature . Tarif au moins double de celui des confrères libres de la localité. .. Injection en vue de l'étude radiographique des cavités rénales après ... Cure opératoire des anévrismes artériels ou artérioveineux (sauf par ligature simple).

des causes périphériques : hémopneumothorax suffocant par exemple. . au bloc opératoire par ligature d'une des deux carotides externes, entre l'artère . Les traitements en cours, en particulier la prise d'anticoagulants, les allergies .. L'étude de la motricité faciale avec contrôle de l'intégrité de la septième paire.

29 avr. 2016 . Après Eloesser rapportant en 1938 l'échec de la ligature en masse du pédicule . lésions intra-parenchymateuses avec hypervascularisation périphérique . autrefois pour la tuberculose sous le terme d'anévrysme de Rasmussen. .. Le scanner thoracique était un complément de l'endoscopie pour l'étude.

de Hg, traduisant les variations de pression intra-thoracique liées aux efforts ... Le traitement du SDRA est une urgence, et ne se conçoit qu'en réanimation. .. mis en place d'une voie veineuse périphérique de gros calibre (14-16 gauges) .. A l'inspiration, pour surmonter le double handicap (VR augmenté et muscles.

Statut de résidence du médecin (traitement). 97-11-11 ... rapports d'études et de publications comparatives à partir de ces données. c) Lien avec le fichier.

du traitement étiologique chirurgical, radiologique ou endoscopique du foyer . matismes thoraciques peuvent induire des plaies du cœur, . périphériques vers les cavités droites selon le gradient ... du choc hémorragique et nécessite des études complémen- . cours du choc hémorragique est double: la restauration.

Les modifications du régime circulatoire intra-anévrysmal, devenu turbulent et ralenti, . Ce sont les plus fréquents : 70 % des anévrysmes périphériques. . la conséquence d'un syndrome du défilé cervico-thoracique. .. L'exclusion simple de l'anévrysme par ligature des vaisseaux afférents et efférents conduit à la.

4 déc. 2013 . des organes pleins intra- et rétropéritonéaux, de tonalité hydrique et silhouettés par la . soit à une pathologie thoracique : pulmonaire au contact de la coupole . gazeux canaux sont plus périphériques avec ramification dichotomique. .. parfois sinueuses, en double traînée), calcifications ligamentaires.

Traitement chirurgical des anévrysmes des artères sous-clavières : A propos de 5 cas . intra-vasculaire disséminée, dans les autres cas les suites ont été simples. . Nous rapportons une étude rétrospective à propos de cinq cas d'AASC .. mais aussi distale (30) L'exclusion anévrysmale par double ligature d'amont et.

L'origine embryologique des artères coronaires est double. .. Les branches périphériques sont normales ou hypoplasiques : la vascularisation en . L'étude de la distribution coronaire dans les cardiopathies congénitales, outre son ... Le traitement chirurgical de l'anomalie de naissance de la coronaire gauche à partir de.

Un interne est un médecin en formation, il a le double statut d'étudiant et de salarié . Au sein de l'ISNIH, nous travaillons avec vous pour améliorer l'organisation du 3ème cycle des études médicales, mais . dernier (la chirurgie cardio-thoracique), de nou- ... comporte des hôpitaux périphériques sympas : Beauvais, Creil,.

22 mars 2015 . Traditionnellement, les USI servent à la surveillance et au traitement des .. évaluation est essentielle dans les études cliniques, pour montrer .. -risque de diminution des apports périphériques en oxygène par suite du ... pressions intrathoraciques est minime ou absente, étant donné que le ventricule.

Plusieurs grandes voies de recherche concernant le traitement de cette affection sont actuellement à l'étude. L'injection de myoblastes (cellules musculaires.

15 févr. 2013 . servation plus approfondie, évaluation ou traitement d'un infarctus .. (Tumeur bénigne d'organe respiratoire et thoracique, site non spécifié). .. La notion "après étude" suppose la consultation de l'ensemble du . cet anévrysme. ... périphérique qui existent au moment de l'hospitalisation et qui ont un.

Figure 19: La fuite biliaire : traitement - mise en place d'un stent F8, 5F. .. l'étude actuellement). .. Ils sont surtout utilisés en cas de rejet aigu à la posologie de 1 injection intra- .. abcès splénique et pseudo - anévrysmes de l'artère splénique. . double, se jetant dans la portion transversale du canal hépatique gauche.

qui relèvent de traitements spécifiques. .. L'étude de la décroissance du rehaussement entre la phase précoce et la phase tardive est . la graisse peut être réalisée afin de caractériser une composante graisseuse intra-lésionnelle) ... Les malformations vasculaires les anévrysmes de l'artère rénale ou de ses branches de.

Anévrysmes infectés de l'aorte abdominale sous-rénale .. (Degré B). B. Antithrombotiques et chirurgie vasculaire périphérique. 7. ... Le double traitement AAP doit être maintenu au moins 4 à 6 semaines après l'implanta - .. d'un abord intra-thoracique, les auteurs rapportent la possibilité d'une revascularisation.

Sur le trajet de l'aorte thoracique, la paroi artérielle, chez un hypertendu, . réaction (adrénalino-sécrétion, vaso-constriction périphérique, diminution du .. L'étude de l'hémostase montre des anomalies plus ou moins constantes, car . C'est ainsi que le traitement d'urgence de la grossesse extra-utérine consiste à ligaturer.

Le cliché thoracique montre une volumineuse masse médiastinale antérieure. Quelle . D - Ligature vasculaire E - Pose d'un ballonnet hémostatique MAE-14 p 4 . et dont l'indice de masse corporelle est 26, quel traitement débutez-vous en .. Il y a un an, il a été traité par Méthadone pour une toxicomanie intra-veineuse.

The mission of the PAMJ is to create, stimulate and perpetuate a culture of information sharing and publishing amongst researchers and other health actors of.

29 avr. 2001 . Prostatectomie suivant une cystostomie, ligature éventuelle des . Ablation d'un polype fibreux utérin intra cavitaire avec décollement .. Tentative d'angioplastie d'une artère sous-clavière, viscérale ou périphérique, . Mise en place d'une endo-prothèse couverte en vue du traitement d'un anévrysme.

10 oct. 2012 . CIA : Chimiothérapie intra artérielle . plus précocement sur l'angio-scanner thoracique multidétecteurs (ATDM) . concernent principalement le traitement de pseudo anévrysmes . Illustration d'après Netter de la double vascularisation artérielle à .. Certaines conditions pathologiques (lésion périphérique.

23 juin 2012 . La SCV a pour but l'étude et les progrès de la chirurgie vasculaire et tout ce qui ... Occlusion Artérielle Périphérique Aiguë : Évaluation d'une nouvelle . Faisabilité du traitement endovasculaire des anévrysmes iliaques ... Protocole opératoire : ligature de l'artère fémorale droite première (J0), suivie de la.

genre de traitement différent et spécifique par exemple, les actes diagnos- tiques, les .. 02.28 RADIOGRAPHIE THORACIQUE PRECISEE DE ROUTINE .. Diagnostic par ultrasons du système vasculaire périphérique .. 06.0 SCINTIGRAPHIE ET ÉTUDE DE FONCTIONNEMENT .. Anastomose ou implantation double:.

KALINA, Daniel, Le traitement de la plagiocéphalie postérieure positionnelle par orthèse .. ROUSSO, Philippe, Evaluation pharmacologique d'un inhibiteur double de .. EGGER, Pierre, Duplications intrathoraciques de l'enfant dérivées de .. à l'étude de la paralysie faciale périphérique virale et son traitement médical.

12 sept. 2014 . Synthèse des études menées sur les morts subites à l'exercice chez le cheval . Rupture vasculaire et formation d'une hémorragie intra-cavitaire ... Figure 5 "Anévrysme" vermineux avant et après fixation dans le formol ... un œdème périphérique, situé principalement au niveau du thorax et de l'abdomen.

Nous avons réalisé une étude prospective longitudinale sur une année. . Au plan thérapeutique, l'évolution se fait vers le double sauvetage maternel et . chute des résistances périphériques totales sous l'effet de l'imprégnation .. décompensation cardiaque, à un retard de développement intra-utérin avec hypotrophie.

1 sept. 2012 . La recherche de la dominance se fera donc sur l'étude de la préférence . La mobilité de l'ensemble scapulo-huméro thoracique s'estime, .. Compressions nerveuses (voir

séquelles portant sur le système nerveux périphérique) ... Syndrome parkinsonnien léger, réagissant bien au traitement : 10 à 20.

I - INTRODUCTION On appelle anévrisme toute déformation de la paroi artérielle. . est constituée de plusieurs tuniques comme une artère périphérique (intima, . les anévrysmes intracrâniens proviennent de quelques études nécropsiques, . supposées favoriser la rupture d'un anévrisme intra-crânien en raison d'une.

passé : neurofibromatoses segmentaires, neurofibromatoses périphériques. . Aucun traitement médical n'ayant aujourd'hui prouvé son efficacité, c'est sur la chirurgie . Cette exérèse incomplète, dite intra-tumorale, représente la première . L'étude des arbres généalogiques des familles atteintes de la maladie de Von.

26 avr. 2010 . Première année commune aux études de santé (PACES) et ... anévrisme de l'aorte ascendante .. Le traitement associe mesures symptomatiques, oxygénothérapie .. diploïques, gros troncs veineux intra-thoraciques ou à proximité du .. dyspnée de courte durée, pâleur et cyanose périphérique ; les.

Journal de chirurgie thoracique et cardio-vasculaire 2017;21(3). doi: . Même après traitement, les complications demeurent graves et sont dominées par les . Les anévrysmes sont plus fréquents que les occlusions aortiques et . Elle est particulièrement fréquente en cas d'infection de prothèses intra-abdominales [5].

sont considérés comme liés au traitement par OZURDEX. ... Communications artério-veineuses congénitales : anévrisme cirsoïde, ... nouvelles études sur les injections intra-vitréennes de substances .. de ligaturer la veine centrale de la rétine, mais il faut y associer une ligature de .. tant le double cercle vicieux (Fig.

En un mot, on suit les règles générales du traitement des fractures. . Nous renvoyons aux traités d'anatomie descriptive pour l'étude détaillée de ces replis, . à établir une communication assez active entre la circulation intra et extra-crânienne. . La paroi interne est doublée d'une mince paroi osseuse qui sépare le sinus.

Tunisienne d'Etude et de Recherche sur l'Athérosclérose ... dans un essai randomisé en cross-over, double aveugle ... le traitement des anévrysmes viendra en épilogue du ... répartition adéquate du liquide de tumescence et afin de limiter tout risque d'injection intra-vasculaire. ... L'atteinte thoracique était traitée par.

9 déc. 2014 . L'axe artériel du membre thoracique est classiquement divisé en quatre .. Il existe des variations anatomiques : l'artère brachiale peut être double (13 % des .. SUPÉRIEUR Une étude anatomique du réseau artériel du membre . et de faux anévrysmes sur l'artère axillaire et ses branches [27, 50, 51, 52].

24 sept. 2014 . qui m'a accompagnée tout au long de ces études, et à Sarah, ma . TIPS : Shunt porto-cave intra-hépatique . VVP : Voie veineuse périphérique . c- La ligature des varices oesophagiennes .. et les hémorragies liées à l'hypertension portale dont le traitement préventif ... o Douleur thoracique : 1 patient.

[Archives] Sur ce forum, vous pouvez parler des maladies et de leurs traitements. Ne venez jamais chercher un diagnostic ou une réponse personnalisée en.

12 sept. 2015 . d'étude composé de spécialistes en médecine avait donc été institué pour aider le .. un traitement satisfaisant ou, dans les cas où aucun traitement n'est nécessaire, lorsque .. indications d'affection vasculaire périphérique. 18 .. L'incidence des anévrysmes thoraciques augmente moins avec l'âge.

16 juin 2016 . Ces preuves sont issues d'études conduites il y a plus de 40 ans, au moment . Ils recevaient par ailleurs un traitement médical optimal incluant des statines, ... douleur thoracique, œdème périphérique, frissons (peu fréquentes), . à 6 mois a doublé chez les malades souffrant d'insuffisance cardiaque et.

Traitement chirurgical rapporté dans les études de séries de quatre cas ou plus . . . une double occlusion palmaire et digitale apparaît simultanément. . . vasospasme périphérique et le spasme de l'artère radiale, étendant les . . . ligature et la résection de l'anévrisme, le traitement de celui-ci s'oriente vers une attitude.

cycle des études médicales a provoqué un « éclatement » de ... les caractéristiques cliniques d'une paralysie faciale périphérique. . . absorbée et à la durée de l'intoxication(doubler la dose double l'excès de risque, . . . Le traitement est médical sous surveillance en milieu ORL. . . la carotide interne et faux anévrisme.

21 juil. 2014 . une suture tendineuse ou nerveuse, la ligature ou la reconstitution du . . . Infiltration médicamenteuse intra ou sous-lésionnelle, unique ou .. C508 Mesure de la pression veineuse périphérique . Traitement chirurgical des anévrysmes artériels ou artérioveineux en ... (double équipe), pour chaque équipe.

17 Nov 2015 . Les atteintes veineuses de la maladie de Behcet : étude d'une série de 296 patientsmore ... Double Eversion Carotid Endarterectomy of Tandem Carotid Lesionsmore. by Faris .. La chirurgie conventionnelle des anévrysmes de l'aorte thoracique descendante à l'heure du traitement endovasculaire: une.

Aorte abdominale – préopératoire-anévrisme -mortalité ... pathologie anévrysmale , et dont le traitement a été marqué ces dernières années par . de la chirurgie aortique moderne, pilier de la chirurgie vasculaire périphérique, . Elle fait suite à l'aorte thoracique dès la traversée de l'orifice diaphragmatique formée par.

5 avr. 2009 . VOIES BILIAIRES INTRA-HEPATIQUES. FO . SYSTEME NERVEUX PERIPHERIQUE . THORAX - REGION THORACIQUE . 1997 AJOUT LESION RESISTANTE AU TRAITEMENT . 1999 AJOUT MORT SUBITE DU NOUVEAU-NE (DOUBLE . 2007 AJOUT ETUDE GENETIQUE CONSTITUTIONNELLE.

9 août 2016 . Dépistage des anévrysmes .. Scanner thoracique : Insuffisance respiratoire chronique ? .. RVP et RVS = résistances vasculaires périphériques et systémiques . En l'absence de traitement, survie médiane de l'HTAP idiopatique .. La voie intra-osseuse est souvent préférée à la voie IV – Chocs de 4 J/kg.

des organes pleins intra- et rétropéritonéaux, de tonalité hydrique et . soit à une pathologie thoracique : pulmonaire au contact de la coupole .. Elle est à différencier de l'aéroportie où les éléments gazeux canaux sont plus périphériques et ... calcifications artérielles (linéaires, parfois sinueuses, en « double traînée »).

2 avr. 2008 . Des études réalisées au cours de . Le réseau dorsal reste double ; . moelle thoracique et dichotomique au niveau des .. che sur les nerfs périphériques, . la chirurgie des anévrysmes ou . mique liée à la ligature d'artères .. cadre du traitement chirurgical de ... intra-lésionnelle ou marginale, le.

24 avr. 2017 . La dernière période intra-utérine, dite « alvéolaire », va de la 27^e . À la 34^e semaine, les alvéoles ont un aspect cupuliforme avec une double couche de . des artères et des veines pulmonaires périphériques primitives. . . malformations thoraciques qui affectent presque exclusivement le côté droit.

Le traumatisme atteint d'abord les parties molles périphériques (en . fracture à double étage: les deux traits supérieurs et inférieurs isolent entre eux un . traumatismes viscéraux, thoraciques, abdominaux et crâniens) et surtout, à la chute . être identifiées tardivement sous forme d'anévrisme artériel ou artério-veineux.

25 sept. 2009 . Maladie vasculaire périphérique . . . de retard de croissance intra-utérine et/ou la prématurité . . . thoraciques non cardiaques, reflux gastrooesophagien probable ». Code .. Visites liées à un traitement précis : La dialyse, la radiothérapie ou .. (iv) Dans certains cas, la directive d'utilisation de la double.

20 mai 2015 . . La CHIP peut sauver des vies 32 INSTITUTIONNEL RÉFORME DES
ÉTUDES MÉDICALES Quelles perspectives et pour quel doctorat ?

V0 de l'artère vertébrale gauche sont intrathoraciques. . l'étude des axes carotidiens, des artères
vertébrales inter- et prétransversaires et ... de procéder à un post-traitement à l'aide d'un .. de
l'anévrisme le thrombus mural (en règle périphérique) du flux circulant. .. observe en mode B
un double chenal pariétal avec.

Nous avons volontairement exclu de ce travail le traitement chirurgical. . méta analyse de 13
études cas-témoins regroupant un total de 2 770 RCH et 3 ... Des arthrites périphériques sont
observées dans 15 à 20 % des cas, selon les . en rapport avec l'atteinte sacro-iliaque, des
douleurs thoraciques par atteinte du.

9 sept. 2011 . Exploration multimodalitaire des tumeurs cérébrales intra-axiales. .. Séance
"2308 - Imagerie du plexus brachial et des nerfs périphériques des membres" . L'échographie,
l'IRM et le scanner permettent une étude .. doit être proposée comme alternative au traitement
chirurgical (ligatures vasculaires,.

