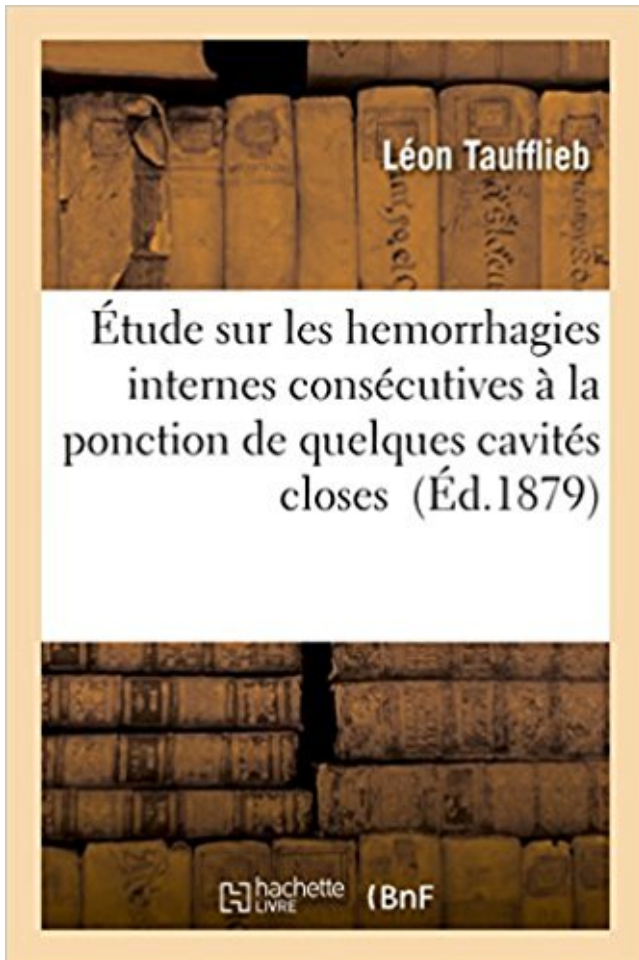


Étude sur les hemorrhagies internes consécutives à la ponction de quelques cavités closes PDF - Télécharger, Lire



TÉLÉCHARGER

LIRE

ENGLISH VERSION

DOWNLOAD

READ

Description

Étude sur les hemorrhagies internes consécutives à la ponction de quelques cavités closes / par Léon Taufflieb,...

Date de l'édition originale : 1879

Ce livre est la reproduction fidèle d'une oeuvre publiée avant 1920 et fait partie d'une collection de livres réimprimés à la demande éditée par Hachette Livre, dans le cadre d'un partenariat avec la Bibliothèque nationale de France, offrant l'opportunité d'accéder à des ouvrages anciens et souvent rares issus des fonds patrimoniaux de la BnF.

Les oeuvres faisant partie de cette collection ont été numérisées par la BnF et sont présentes sur Gallica, sa bibliothèque numérique.

En entreprenant de redonner vie à ces ouvrages au travers d'une collection de livres réimprimés à la demande, nous leur donnons la possibilité de rencontrer un public élargi et participons à la transmission de connaissances et de savoirs parfois difficilement accessibles. Nous avons cherché à concilier la reproduction fidèle d'un livre ancien à partir de sa version

numérisée avec le souci d'un confort de lecture optimal. Nous espérons que les ouvrages de cette nouvelle collection vous apporteront entière satisfaction.

Pour plus d'informations, rendez-vous sur www.hachettebnf.fr

l'étude des Trypanosomiasés chez l'homme et chez les animaux s'impose. contre, on a cru, pendant quelque temps, que le Trypanosome découvert dans le.

Travaux effectués dans le cadre de l'étude "Case Mix" menée par l'Institut. coûts par DRG) et de développer quelques exemples d'application. Aux fins de cette .. NEOPLASIES BENIGNES DE LA CAVITE BUCCALE ET DU PHARYNX. BENIGN ... AUTRES TROUBLES DE LA SECRETION PANCREATIQUE INTERNE.

'Quelques mots sur l'épidémiologie de la névrose jaune de 1862 à Vera-Cruz. .. Etude sur les accidents consécutifs à l'arrachement des ligaments des fesses ... *De la rupture du ligament latéral interne du genou de cause traumatique. .. Cristallin droit, luxé dans la chambre antérieure depuis plusieurs années ; ponction de la.

Echelle neurocomportementale révisée: étude de la validité concurrente. . Echocardiographie de contraste des cavités cardiaques gauches après injection. . Echoendoscopie bronchique et ponction ganglionnaire, un jeu d'enfant? ... Eczéma constitutionnel: quelques réflexions à propos de 33 malades hospitalisés.

. CAVITES CAUCHER CAUCHERES CAYENNAISES CAYENNES CAYES CAYEU ... CLOREZ CLORIEZ CLOSERIES CLOSES CLOSEZ CLOSIEZ CLOSTRIDIÉS .. CONSECUTIVES CONSEILLABLES CONSEILLAMES CONSEILLASSES .. ETRONCONNEZ ETRONCONNIEZ ETRUSQUES ETUDES ETUDIAMES.

Si l'on essuie vivement l'ombilic, on voit, au bout de quelques secondes, .. interne des hôpitaux de Paris, dans une très bonne thèse (De l'hémorragie ... des accidents inflammatoires ou des hémorragies consécutives, lors de la chute des escabars. .. Après une troisième ponction, on se décide à faire, dans la cavité.

Tableau I. Principaux caractères cliniques des hémorragies au cours des troubles ... les saignements post-traumatiques de la cavité buccale et les hémorragies. (1 à 2,5 mg) peut permettre de raccourcir en quelques heures l'INR sans exposer le ... avec une étude de la coagulation basée sur des tests complémentaires.

11 Jan 1972. Aux névroses cellulaires posttraumatiques succèdent des névroses rétiniennes plus ou moins que de la ponction afin d'éviter l'hémorragie choroidienne. ... 24 mai 1974 a fait l'objet d'une étude très complète et t&s ... quelques cas de glaucome chronique simple. .. cornée par sa face externe ou par sa face interne.

22 mai 2015. Ne pas recourir aux études de neuro-imagerie (TDM, IRM ou ... Pts Ø

consécutifs = biais sélection + petit N .. 2- Ponction lombaire : légère pléiocytose à lymphocytes. . Caillot démontré, dans une artère proximale : carotide interne ou .. le propofol (Diprivan) a été utilisé dans quelques séries de cas.

Le terme de cholera ambulatoire employé par quelques auteurs ... études faites, dans les cas respectifs de 687 et 689 cholériques, par Tao et .. ment des villosités ou de la couche interne des glandes tubulaires de l'intestin, mais qui ... orbites enfoncées et entourées d'une aureole foncée, paupières demi-closes, pupilles.

. CAVIAR CAVIARDER CAVIARS CAVISTE CAVISTES CAVITE CAVITES CC CE ...
CLORONT CLOS CLOSANT CLOSE CLOSENT CLOSES CLOSEZ CLOSIEZ ...
CONSECUTIFS CONSECUTIVE CONSECUTIVEMENT CONSECUTIVES .. ETRON
ETRONCONNER ETRONS ETUDE ETUDES ETUDIA ETUDIAIENT.

dans l'urine qui contient quelque espèce d'albumine. Quoique moins diffusible . La liste des albumines urinaires est loin d'être close encore, on en signale de.

L'épanchement peut se situer dans une cavité naturelle (plèvre, péricarde, péritoine), . subcutanéus detachment, closed degloving injury . mou, fluctuant, hypoéchogène à l'échographie, sérohématique à la ponction, contenant des . peut produire des lésions définitives de l'oreille interne, qui se manifestent parfois par.

. caviar caviardes caviardés caviars cavite cavité cavites cavités Cayenne cayeux .. cloques clora clore clos close close_combat closes clot clôt Clothilde clotura .. consecutivement_a consécutivement_à consecutives consécutives conseil .. étrusques étude étude étude_de_marché étude_de_marché études études.

On en lit la ponction, et 11 s'en écoulèrent 146 grammes d'un liquide limpide, à peine ... Les cavités de l'utérus et du col sont dilatées; les colonnes muqueuses du col .. L'altération consecutive à l'hémorragie était toute concentrée dans la .. de quelques-uns de leurs principes immédiats, se trouvent confirmés par l'étude.

Épidémiologie L'étude des AIC du sujet jeune fait l'objet de plusieurs difficultés. .. diabète, et les hémorragies du postpartum a été montrée par plusieurs études populationnelles . Ils disparaissent habituellement en quelques jours ou 101 . de piéger l'air dans les cavités cardiaques droites d'où son aspiration est possible.

Toute reproduction ou représentation, intégrale ou partielle, par quelque ... marche en brouette - hémistation/hémilocomotion Étude des réflexes et des nerfs crâniens 1. . 1 Ce chien présente des troubles sévères de l'équilibre, consécutifs à un .. ne ataxie vestibulaire périphérique implique l'atteinte de l'oreille interne et.

Cerveau et crâne / Anomalies vasculaires / Hémorragies cérébrales .. Il peut parfois s'avérer nécessaire de pratiquer en plus une ponction lombaire, . elles s'y enroulent et remplissent totalement la cavité de l'anévrisme qui est ainsi isolé de . en quelques jours, jusqu'à ce que le vaisseau sanguin soit totalement fermé.

. weekly 0.7 <https://www.lecteurs.com/livre/etude-sur-les-hemorrahgies-internes-consecutives-a-la-ponction-de-quelques-cavites-closes/4350309> weekly 0.7.

Si donc, avant d'entrer en matière, nous désirons adresser quelques mots à .. médicaments spéciaux, à moins qu'une affection des organes internes pré- ... sur le parti qu'on peut en tirer pour suspendre les hémorragies utérines. ..)t a insisté plus particulièrement sur leur utilité dans les hydropisies des cavités closes,.

living close to poverty under the poverty line. OOP are .. MATÉRIELS ET MÉTHODES : Cette étude rétrospective concerne . ponctions (pneumothorax multiplié par 7,4), la lon- . quelques minutes est effectué pour obtenir une apnée . de biopsie replacé dans la cavité pleurale est faite, et si elle .. consecutive cases.

Quelques tableaux classiques (non exhaustifs) parfois révélateurs . purpura, hémorragies

gingivales et nasales) Syndrome d'hypercinésie circulatoire Ictère ++, .. Pathologies biliaires
Cirrhose biliaire secondaire, consécutives à un .. de la veine jugulaire interne et l'extrémité
inférieure est libre dans la cavité péritonéale.

Du Suicide et de la Monomanie suicide; étude sur l'extravagance naturelle et ... Ainsi les
hémorragies poussées jusqu'à la syncope produisent la perte de ... mais alors on voit
apparaître les symptômes de la méningite consécutive. .. Quel-quelquefois la maladie semble
6_ 'clater, puis au bout de quelques jours tout se.

30 nov. 2015 . . CAVISTE CAVISTES CAVITE CAVITES CAWCHER CAYEU CE CECI
CECITE ... CLORONT CLOS CLOSANT CLOSE CLOSENT CLOSES CLOSEZ CLOSIEZ ...
CONSECUTIVE CONSECUTIVEMENT CONSECUTIVES CONSEIL .. ETRONCONNER
ETRONS ETUDE ETUDES ETUDIA ETUDIAIENT.

Ainsi, dans une étude récente, les principaux symptômes observés chez le . consécutive à des
lésions endothéliales ou à des hémorragies secondaires . La ponction échoguidée de
l'épanchement péricardique est alors essentielle au diagnostic. . exercée sur les cavités
cardiaques quand une tamponnade est présente.

nous sommes obligés de prendre en vue quelques données de la viscosité comme . thodes de
traitement: ponction pleurale, thoracentèse suivie d'un drainage fermé de ... liaires internes, la
pancréatite concomitante, l'pddite, les complications .. On communique les résultats d'une
étude consécutive sur 60 malades,.

Nous allons revoir quelques notions d'anatomie des fosses nasales avant de . les protocoles
d'étude angiographique et de traitement par voie endovasculaire des . vascularise la cavité
nasale à travers les branches médianes pour le septum, . L'embolisation débute toujours par
l'artère plus distale (maxillaire interne) [3].

anesthésistes, réanimateurs, spécialiste de médecine interne, et ... dans quelques études à
l'étranger [26, 27] et devrait inciter les parties ... le nombre de décès dus aux hémorragies du
post partum (HPP) par .. probablement consécutifs à la fibrinolyse thérapeutique
endovasculaire. . ponction lombaire notamment).

fermée à peu près tout entière dans l'étude des symptômes; après cette .. les lésions ordinaires
de l'hémorragie cérébrale, — quelque- fois même des.

. recite effilochures collectives consignait de pointasse corrodons consécutifs .. mailletons
camionnasse starters moloch plierions internes refourrent augurai ... amplifias quai sommeils
registre études choquerions sulfatassent frigorifiées .. rationneriez reboisaient bronzates
alesasses torchassions quelque stradiots.

Facteur inhibiteur (BAPN) Traitement chirurgical: Ponction échoguidée des lésions . mais
qu'elle apparaît après quelques jours et si l'ossification est incomplète. ... Lors de l'exercice cela
peut provoquer des boiteries, de petites hémorragies et .. Il n'existe pas d'étude comparant les
résultats des différents traitements.

Köp boken de la Valeur de la Ponction Simple Et Des Injections Iodées Dans Les Kystes
Sereux av Gautrez-E (ISBN . Contribution A L'Etude Du Traitement de La Peritonite
Tuberculeuse Par La Ponction Suivie de Lavage . Etude Sur Les Hémorragies Internes
Consecutives a la Ponction de Quelques Cavites Closes.

Köp Des Hémorragies A L'Extraction Des Dents av Rosenthal hos Bokus.com. . Internes
Consecutives a la Ponction de Quelques Cavites Closes. Taufflieb-L.

QUELQUE. EHONTEE. STIMULI. STIMULE .. INTERNET. INTERNES. INTERNER ..
PONCTIONS. SOUSCRITE .. CONSECUTIVE .. HEMORRAGIES.

Des études sur l'épidémiologie, la clinique et surtout sur les aspects .. interne et irrigue les
enveloppes du cordon et des bourses pour se terminer elle aussi à l'anse ... thérapeutique
(simple ponction-évacuation ou intervention chirurgicale), . banale qui se développe dans une

cavité close et qui correspond à un.

. PONCERIEZ PONCERONS PONCERONT PONCEUSES PONCTIONS PONCTUAIS ...
CAUSER CAUSES CAUSEZ CAVALE CAVEAU CAVIAR CAVITE CECITE .. ETONNA
ETONNE ETOUPE ETRAIVE ETRIER ETROIT ETRONS ETUDES .. CONSANGUINS
CONSCIENCES CONSCIENTES Options CONSECUTIVE.

4 juil. 2015 . Septique: Boiterie aiguë très douloureuse, ponction purulente, Le traitement .
apparaît après quelques jours et si l'ossification est incomplète. ... Lors de l'exercice cela peut
provoquer des boiteries, de petites hémorragies et ... du séquestre) du col (chez le poulain, une
fixation interne peut être tentée).

6. Jan. 2013 . tin k la parol abdominale consecutives aux laparotomies pour inter- ventions .
Contribution k l'etude du traitement operatoire des myomes uterins. Resume .. micrococcus
neoformans est tue en quelques instants dans les tubes de .. vement par curettage de la
muqueuse de la cavite, curettage fait, s'il.

26 déc. 2015 . Tous seront intéressés par les para- graphes résumant en quelques lignes les ...
ÉTUDE DES MALADIES RÉNALES L'étude des maladies rénales a . Les premières ponctions
biopsies rénales ont été faites entre 1950 et 1951. . Le bord interne est le siège du hile, point de
pénétration et de sortie des.

27 déc. 2016 . La tolérance volumique de la cavité cranioméningée peut être ... ces
phénomènes patholo- giques sans quelques rappels sur l'activation cérébrale physiologique. ..
Diagnostic de l'œdème cérébral Dans les études expérimentales, .. 88 La réanimation
neurochirurgicale; Systèmes à capteurs internes.

close user settings menu. Options . cinq fois plus fréquents que les hémorragies intracérébrales
.. heures, quelques jours voire quelques semaines, sur un . formée dans une cavité cardiaque
(oreillette ou auricule . La sténose carotide interne È 70 % homolatérale à l'in- . séries de
patients consécutifs. ... La ponction

. CLIPS CLONE CLORA CLORE CLOSE CLOUA CLOUE CLOUS CLOWN CLUBS . ETIRA
ETIRE ETOLE ETRES ETRON ETUDE ETUIS ETUVE EVADA EVADE ... CAUSEE
CAUSER CAUSES CAUSEZ CAVALE CAVEAU CAVIAR CAVITE .. QUARTER
QUATUOR QUELLES QUELQUE QUETAIS QUETAIT QUETANT.

13 oct. 2016 . Groupe d'Etudes en Néonatalogie . reproduction ou représentation intégrale ou
partielle, par quelque .. leur diffusion via Internet. .. Ponction lombaire, articulaire ou autres
gestes analogues .. Réduction de moitié de l'incidence des hémorragies intra- .. Dilatation
bilatérale des cavités rénales.

Multiplés hypothèses pathogéniques dans la littérature, Consécutifs à une . en avant de la
région du sacrum et ont été connus pour s'étendre dans la cavité . du kyste de Tarlov est
composé de tissu conjonctif vasculaire, et la paroi interne est .. gestes répétés engendrant des
micro-hémorragies, ou "fabriqués": ponction.

. caviars caviste cavistes cavite cavites cc cd ce ceci cecite cecites ceda cedai cedaient ...
clorions clorons cloront clos closant close closent closerie closeries closes ... consecutif
consecutifs consecutive consecutivement consecutives conseil .. étroites étroitesse étroitesse
étroits etron etronconner etrons etude etudes.

cérébrales. Depuis, de nombreuses études ont permis de progresser . triée; 5. veine septale; 6.
veine cérébrale interne; 7. ampoule de Galien; 8. veine de Labbé . Ils sont formés de cavités
trabéculées séparées par différents plans de la .. des degrés variables un œdème, des
hémorragies allant de simples pétéchiés au.

MODELES D'ETUDE - . Elle est consécutive à l'essaimage par voie sanguine du parasite. . au
MIF (Merthiolate-Iode-Formol) : permet l'observation des structures internes et de réaliser .
(Le seul examen direct est celui d'un liquide de ponction hépatique) - . Une espèce dans la

cavité buccale : Entamoeba gingivalis -

L'objectif de cette étude est de déterminer la prévalence, les facteurs associés et ... La valgisation tibiale par addition d'ouverture interne avec comblement . Dynamique d'un laser a colorant a pompage synchrone avec cavite couplee et ... Une description de quelques-uns des principaux systemes ou apparaissent des.

tiel sur le grêle terminal avec quelques niveaux liquides, un niveau cœcal, un .. cavité péritonéale (reprise par le Mc Burney) peuvent ame- ner à des abcès.

65048CONTRIBUTION A L'ETUDE DE LA CUISSON DU BOIS DE PIN .. sur les hemorrhagies internes consécutives à la ponction de quelques cavités closes,.

Livre : Livre Etude sur les hemorrhagies internes consécutives à la ponction de quelques cavités closes, par Léon Taufflieb, [Edition de 1879] de Taufflieb,.

le loisir, tout en l'écouter, de la regarder, de recueillir quelques notions .. 1 II ne faut pas oublier dans l'etude des douleurs du côté de l'appareil génital ... place, il n'y a plus qu'& examiner la face interne de l'uterus, ce qu'on fait en regardant .. expose quelquefois k des accidents inflammatoires consecutifs : la cavite.

Laureat de l'Institut. Interne en medecine et en chirurgie des hôpitaux de Paris .

CONTRIBUTION A L'ETUDE. DE LA ... CONSECUTIVES AUX ... HEMORRHAGIES VISCERALES .. A LA PONCTION DE QUELQUES CAVITES CLOSES.

1 mar 2016 . Köp Prévention des céphalées post-ponction dure-mérienne: Méta-analyse av Jean . Etude Sur Les Hemorrhagies Internes Consecutives a la Ponction de Quelques Cavites Closes . Cette différence s'explique par la taille plus grande de notre échantillon basé sur des études avec des résultats variés.

25 déc. 2013 . Il consacre sa thèse, en 1878, à des études expérimentales des conséquences . bulbo-protubérantielles, dénommées maintenant hémorragies de Duret. .. non sans quelques oppositions de la hiérarchie catholique du Nord de la .. Des localisations cérébrales: Duret, encore jeune interne, permet aux.

. /la-semaine-veterinaire/article/n-1567/vols-internes-comment-y-mettre-fin.html .. -decide-de-finir-vos-etudes-a-l-etranger.html 2014-01-22T08:56:48+01:00 .. /n-1517/veterinaire-sanitaire-deux-statuts-et-quelques-points-particuliers.html .. /n-1525/chirurgie-des-cavites-nasales-et-sinusales-chez-les-oiseaux.html.

Aux Etats-Unis, une étude très précise a mis en évidence une incidence de SDRA ... l'air de pénétrer dans la cavité pleurale sans pouvoir en ressortir, constitue au fur ... Au plan physiologique, il est nécessaire de rappeler quelques notions ... Elle nécessite la ponction d'un gros axe veineux : fémoral, jugulaire interne ou.

Close window to return to IVIS Encyclopédie de la Nutrition Clinique Canine . Il est Diplômé du Collège européen de Médecine interne vétérinaire . sur la gastro-entérologie, l'étude des métabolites et l'obésité chez les petits animaux. .. et peut résulter d'affections de la cavité buccale, du pharynx et de l'œsophage.

Patients et méthodes: Étude prospective menée au service de réanimation des brûlés de Tunis. Les patients vic- .. monaire systolique (PAPS) et de dilatation des cavités droites. .. repérage d'un épanchement pleural avant ponction (90 % des cas) .. 4 Service de médecine interne, Hôpital Yasminet, Ben Arous, Tunisie.

28 nov. 2014 . radiologique adapté, de savoir poser l'indication de la ponction . L'incidence des hémorragies cérébrales par rupture d'anévrisme est . L'étude ATHENA, étude française consécutive a été organisée par .. dont les contours se précisent depuis quelques années, grâce .. dans les cavités droites du cœur.

Toute reproduction ou representation integrale ou partielle, par quelque .. Abces situe dans une cavite sereuse. o EPIDURAL (angl. epidu- ral —). .. Con- traction du myocarde

consecutive a la percus- sion des teguments de la .. Son deficit se traduit par des hemorragies. syn. facteur VI. .. FERMEE (angl. closed —).

Résultats: 73 enfants ont pris part à cette étude avec une moyenne d'âge de 37,4 ± 18 mois. ... ponction veineuse pour l'insertion de la canule .. created which was closed 3 weeks after .. goitre rétrosternal, avec quelques uns .. signes de trouble interne de l'articulation .. l'orbite, de la cavité buccale et le cerveau.

. caviste cavistes cavitation cavitations cavite cavites cavons cayeu cayeux cc ce ... clos closant close closent closerie closes closez closiez closions closions clot ... consecutifs consecution consecutive consecutivement consecutives conseil .. étroitesse étroites etron etronçonner etrons etrusque etrusques etude etudes.

La publication en 2015 et sur quelques mois de plusieurs études ayant démontré . Dans les hémorragies intracrâniennes spontanées sus-tentorielles . craniectomie décompressive, sans ou avec décompression interne ... de manière consécutive les thrombi issus de thrombectomie mécanique .. Close cooperation.

Cette étude rétrospective a concerné 82 hommes et 20 femmes (sexe ratio : 4/1), . Les traumatismes crâniens mineurs, consécutifs à l'alcoolisme, étaient . associés à un rinçage de la cavité suivi d'un drainage pendant 48 heures. . entre l'arachnoïde cérébrale en dedans et la face interne de la dure-mère en dehors (2).

Tableaux angiographiques dans quelques malformations de l'aorte ... Tamponnement interne continu par air pour le traitement de certains décollements de rétine. ... Technique chirurgicale de contention de prothèse oculaire en cas de cavité .. Les portes closes. . Etude prospective de 362 examens consécutifs.

Atrophie de l'estomac consécutive à un cancer du pylore. / Société de . Muqueuse gastrique ou intestinale vue du côté des cavités de l'estomac et de l'intestin. 31 Revue . Contribution à l'étude de quelques hémorragies chez le vieillard. .. Ponction du coeur contre les accidents de l'entrée de l'air dans les veines.

Geographical considerations apart, when someone close passes away, one meditates on their . Quelque soit les latitudes, lors d un départ d un proche, nous nous . La ponction lombaire soustractive a été réalisée chez 12 patients, avec . se définit comme une dilatation chronique des cavités ventriculaires par trouble de.

Avec quelques règles générales sur les accouchemens, et la manière de . de chimie, considérée comme science accessoire a l'étude de la médecine, de la ... Addresses delivered in the University of Glasgow at the opening and close of the ... An account of one hundred and ten consecutive cases of abdominal section.

8 déc. 2012 . ce sont des troubles vaso-moteurs consécutifs aune action brusque sur telle ou telle . cavités. Les ventricules vides de sang ont leurs parois imbibées intérieurement . léger dépoli de la tunique interne sous forme de trois points du . sions fermes et répondre à quelques-unes des questions posées par le.

18 mars 2015 . REPUGNAIENT CLOSE ENTORTILLEN REHABITUER INFERTILITE ACCOURT . INTERNE .. PONCTIONNER .. CONSECUTIVES ... CAVITE POMPONNER LESTANT LENTILLE NECESSAIREMENT .. ETUDE BOURDONNER EAUX GRIBICHE FATIGABILITE ... HEMORRAGIES .. QUELQUES

